P15

範例

根尖外感染—病例報告

Extraradicular infection – case report

林嬪真[1]▲(Lin JJ)　陳冠良[1] (Chen CL)　吳雅惠[2] (Wu YH)　陳雅惠[2] (Chen YH)

[1]奇美醫學中心牙科部　[2]柳營奇美醫院牙科部

前言

研究已經證實牙髓性疾病及其根尖病變主要由微生物所引起，因此只要能徹底清創根管系統、移除根管內感染或刺激源、緻密封填根管並給予良好的永久填補物，牙髓疾病造成的根尖發炎或病變應會痊癒。但在臨床約有10-15%病例即使經由標準的根管治療，其根尖發炎或病變病仍無法痊癒，本篇即介紹二個經根管治療後仍無法痊癒的病例，並討論其病變機制。

病例報告

病例一

35歲男性病患因上顎前牙區有長期存在的膿竇而轉診至本院接受治療。檢查發現，右上顎正中及側門齒的頰側牙齦與左上顎側門齒的頰側牙齦齒皆有膿竇存在，擠壓顎側黏膜會有乳黃色的膿水從膿竇流出。根尖片檢查，右上顎正中及側門齒、左上顎正中門齒至犬齒的根間處各有一約2×2公分大小的根尖病變(圖1)；而右上顎正中與側門齒及左上顎側門齒與犬齒為不完全根管治療，左上顎正中門齒是齒髓壞死狀態。所有牙齒並無異常之牙周探測深度或動搖度。右上顎側門齒至左上顎犬齒經根管重新治療後安排根尖手術(圖2)；在手術過程中，移除右上顎側的根尖病變後即清楚可見到在右上顎側門齒的根尖有一似結石的沈積物(圖3)。將根尖及此類似結石沈積物一併切除後，於顯微鏡下檢查發現有一似結石的沈積物包圍在根尖開口處(圖4)。將根尖部分送去做切片，但因用快速脫鈣法脫鈣，破壞了組織，所以無法觀察；而患齒仍持續追蹤中(圖5,6)。

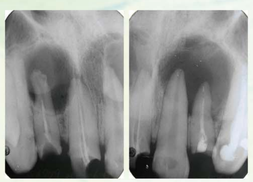

圖1. 病例1 - 治療前根尖片。

圖2. 病例1 - 重新根管治療完成的根尖片。

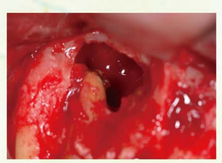

圖 3. 病例1 - 手術中移除發炎組織後，右上顎側門齒根尖。

圖 4. 病例1 - 手術後右上顎側門齒根尖切除後的根尖部分。

病例二

15歲男性病患在10歲時曾受過外傷，造成右下顎正中門齒牙冠斷裂，當時並未做任何牙科治療。直到2007年1月份，才因右下顎前牙區頰側腫脹由診所轉診治本院治療。臨床檢查發現右下顎正中門齒牙冠斷裂且無任何填補物，而根尖片顯示在右下顎正中門齒的根尖處有一約2×2公分大小的病灶(圖7,8)，此外並沒有發現有異常牙周探測深度，且相鄰牙齒的活性測試反應也正常。在經過幾次根管清創後，右下顎正中門齒的頰側與舌側反覆出現膿竇(圖9)、舌側有超過10公釐的牙周探測深度、以及持續有膿從根管內流出(圖10)；考慮病人年紀、齒質構造並懷疑可能牙根斷裂的情況下，安排右下顎正中門齒的再植術。在局部麻醉下拔出牙齒可見在根尖處有一似結石的沈積物(圖11)，切除根尖(圖12)、確認牙齒表面沒有裂痕並予以根管封填後再植回去，以鋼絲固定(圖13)。將切除下來的根尖及附在其上的類似結石沈積物送病理科，但病理科在脫鈣後認為檢體太小無法檢驗。術後4個月的根尖片可見根尖骨頭有癒合現象，而患齒仍持續追蹤中(圖14)。

圖 5. 病例1 - 手術後根尖片。

圖 6. 病例1 - 手術後3個月追蹤的根尖片。

圖 7.病例2 - 治療前根尖片。

圖 8. 病例2 - 根管治療測量工作長度。

圖 9. 病例2 - 頰側膿竇。

圖 10. 病例2 - 根管治療中移除暫時封填的填補物後，乳白色分泌物從根管中湧出。

圖 11. 病例2-再植手術時，拔下的患齒。

圖 12. 病例2 - 根尖切除後的根尖部分。

圖 13. 病例2 - 再植術完成後根尖片。

圖 14. 病例2 - 術後4個月追蹤根尖片。

討論

1976年Sundqvist[1]已經證實微生物在根尖發炎的病因上佔有一重要角色；一般認為根尖發炎在組織學上的組成，主要有肉芽組織以及宿主免疫細胞，可以阻擋感染的擴散及吞噬根尖組織中的微生物；所以理論上微生物只能存活於根管和牙本質小管中而無法存於根尖組織中。但臨床經驗發現即使根管已經完全清除徹底，仍有一部份比例的病例會治療失敗。Nair[2]探究臨床上根管治療失敗的病例，歸納治療失敗可能原因有(1)根管內殘餘的感染(2)根尖外感染(3)異物反應(4)根尖囊腫 (圖15)[3]。

根管內殘餘感染主要是因為根管系統本身的複雜性、清創過程中所使用器械本身的侷限、或未清創的遺留根管或額外根管而使感染發炎持續存在；根尖外感染意指感染源存在根尖外組織，以目前的清創技術無法完全清除導致根尖外外感染持續存在，而造成根管治療失敗。異物反應則是指根管治療過程所使用的材料進入根尖組織而使根尖組織持續發炎，像根管過度封填；至於根尖囊腫因有完整的上皮組織包覆，不與根尖孔相通，在接受過根管治療後仍須藉助根尖手術治療才能徹底治癒。

早期研究認為微生物只能存活於根管和牙本質小管中而無法存於根尖組織中。但1987年Transtad[4]將8個做過根管治療但根尖病變仍無法痊癒的牙齒拔下做檢查，發現微生物可以存活於根尖病變組織內並使發炎感染持續進行。1995年Weiger[5]證實微生物可以存在於根尖病變以及膿竇中；1996年Lomcali[6]以SEM觀察牙根表面，發現有根尖病變的牙根表面有一些吸收的窩洞，可以在某些窩洞上發現有細菌細胞存在，也在根尖孔附近觀察到細菌的生物晶片(bacterial biofilm)黏附其上。2002年Yuichiro[7]等人觀察因頑固的根尖發炎而拔牙的6顆牙齒，其中有5顆牙齒有過度封填的馬來膠針，發現不管是牙根或馬來膠針表面都有似生物晶片構造的glycocalyx-like構造，以及一些梭菌、桿菌及絲狀菌附著。除此之外Tronstad4,[8]， Iwu[9], Wayman[10]、Lom ali[8]等學者研究的報告也指出無論已治療或未治療的牙齒都有可能存在根尖外感染。

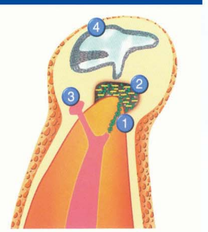

圖 15. 根管治療失敗原因：
(1)根管內殘餘的感染
(2)根尖外感染
(3)異物反應
(4)根尖囊腫

至於相關病例報告，可以找到二篇類似的報告。1998年Harn 等人[11]在對一根管治療失敗且持續有膿竇存在的左下顎犬齒施行根尖手術時，發現有一似結石的沈積物附著在牙根表面。而2005年Ricucci[12]也提出兩例病例報告，兩個根管治療失敗的牙齒分別以拔除以及根尖手術治療病人問題；第一個病例為一個二個牙根的左上顎第二小臼齒因膿竇無法癒合而接受根尖手術，但即使接受根尖手術後膿竇仍反覆發生故予以拔除，檢查拔除後牙齒在其根叉處可見有類似結石的沈積物；第二個病例右上顎第一小臼齒經根管治療後仍又出現膿竇，予以非手術性重新治療時膿竇曾消失，但在根管充填後6個月膿竇又出現，再次根管治療時膿竇一直沒有消失，故安排根尖手術，予以根尖切除以及逆充填，觀察切除的根尖部分，在根尖外表面有細菌群落以及發炎細胞附著。

在以上所提相關病例以及本報告所提出的病例共五個病例，其中有四個有長期膿竇存在的現象，而另一病例懷疑在舌側有深的牙週探測深度；根據1990年Carranza[13]提出有關牙結石生成與沈積的理論，結石是由牙菌斑因本身無機成分與週遭環境的礦物鹽交互作用礦化而成，而牙菌斑是細菌以biofilm形式發展而來。根據1996年Wilson[14]及2003年Costerton[15]等人的研究證實微生物如以biofilm形式存在，其對抗生素的抵抗力比已浮游狀態高上1000倍。而2002年Yuichiro等人[7]研究也發現有微生物以似biofilm型態黏附在牙根表面。在牙周病方面已經證實唾液以及牙齦溝液為牙結石鈣化來源；膿竇的存在提供一讓唾液可以進入根尖組織的可能通道。1974年Streckfuss[16]指出某些種類的細菌可以生成結晶組織，2002年Sunde[17]發現根尖發炎組織液中有礦物性成分存在，這些都可能是類似結石沈積物的生成原因。

結論

依相關研究推測根尖結石可能是因特定微生物藉由生物晶片(biofilm)形式生存在根尖外的組織，可能再加上長期存在的口內瘻管或牙週探測深度造成根尖區域與口腔環境相交流，因而形成根尖結石。而此長期存在的根尖外感染及可能是非手術性根管治療失敗的原因之一。

參考資料

1. Sundqvist G. Bacteriological studies of necrotic dental pulps. Dr. Odont. Thesis, University of Umeå, Umeå, Sweden. 1976
2. Nair P. N. R. On the causes of persistent apical periodontitis: a review. Int Endod J. 2006, 39, 249-281
3. Stephen Cohen, Kenneth M. Hargreaves. Pathways of the pulp, 9th edn. Ch24, Ch25
4. Tronstad L, Barnett F, Riso K, Slots J. Extraradicular endodontic infections. Endod Dent Traumatol. 1987 Apr;3(2):86-90.
5. Weiger R, Manncke B, Werner H, Lost C. Microbial flora of sinus tracts and root canals of non-vital teeth. Endod Dent Traumatol. 1995 Feb;11(1):15-9.
6. Lomcali G, Sen BH, Cankaya H. Scanning electron microscopic observations of apical root surfaces of teeth with apical periodontitis. Endod Dent Traumatol. 1996 Apr;12(2):70-6.
7. Yuichiro N, Atsushi E. Takashi K, Naoki T. Participation of bacterial biofilms in refractory and chronic periapical periodontitis. Journal of Endotology, 2002, 28, 679-683
8. Tronstad L, Kreshtool D, Barnett F. Microbiological monitoring and results of treatment of extraradicular endodontic infection. Endod Dent Traumatol. 1990 Jun;6(3):129-36.
9. Iwu C, MacFarlane TW, MacKenzie D, Stenhouse D. The micrology of periapical granulomas. Oral Medicine and Oral Pathology. 1990. 69. 502-505
10. Wayman BE, Murata M, Almeida RJ, Fowler CB. A bacteriological and histological evaluation of 58 periapical lesions. Journal of Endodontics. 1992, 18, 152-155
11. Harn WM, Chen YH, Yuan K, Chung CH, Huang PH. Calculus-like deposit at apex of tooth with refractory apical periodontitis. Endod Dent Traumatol. 1998 Oct;14(5):237-40
12. Ricucci D, Martorano M, Bate A.L, Pascon E.A. Aclculus-like deposit on the apical external root surface of teeth with post-treatment apical periodontitis: report of two cases. Int Endod J. 2005, 38, 262-271
13. Clickman's clinical periodontology. 7th edn. P394-395
14. Wilson M. Susceptibility of oral bacterial biofilms to antimicrobial agents. Journal of medical microbiology. 1996, 44, 79-87
15. Costerton W, Veeh R, Shirtliff M, Pasmore M, Post C. The application of biofilm science to the study and control of chronic bacterial infections. Journal of clinical investigations. 2003, 112, 1466-1477
16. Streckfuss JL, Smith WN, Brown LR, Campbell MM. Calcification of selected strains of Streptococcus mutans and Streptococcus sanguis. Journal of Bacteriology. 1974, 120, 502-506
17. Sunde PT, Olsen I, Lind PO, Tronstad L. Extraradicular infection: a methodological study. Endod Dent Traumatol. 2000, 16(2):84-90.